Clínica Universitária de Radiologia

CHUC
CENTRO HOSPITALAR E UNIVERSITÁRIO DE COIMBRA

SISTEMA DE EXCISÃO DE LESÕES MAMÁRIAS BENIGNAS: A NOSSA EXPERIÊNCIA

Pedro Pissarra, Raquel Madaleno, Maria Conceição Sanches, Amélia Estevão, Manuela Gonçalo, Filipe Caseiro Alves

X Jornadas Temáticas da SPRMN

Novembro de 2017

Índice

- Introdução
- Breast Lesion Excision System
    - Sistema
    - Técnica
    - Indicações
    - Resultados
- Conclusões
- Referências

Introdução

A identificação de lesões na mama com características radiológicas suspeitas leva à necessidade de obtenção de tecido para estudo anatomopatológico.

Final Assessment Categories			
Category		Management	Likelihood of cancer
0	Need additional imaging or prior examinations	Recall for additional imaging and/or await prior examinations	n/a
1	Negative	Routine screening	Essentially 0%
2	Benign	Routine screening	Essentially 0%
3	Probably Benign	Short interval-follow-up (6 month) or continued	>0 % but ≤ 2%
4	Suspicious	Tissue diagnosis	4a. low suspicion for malignancy (>2% to ≤ 10%) 4b. moderate suspicion for malignancy (>10% to ≤ 50%) 4c. high suspicion for malignancy (>50% to <95%)
5	Highly suggestive of malignancy	Tissue diagnosis	≥95%
6	Known biopsy-proven	Surgical excision when clinical appropriate	n/a

Introdução

Métodos clássicos para obtenção de tecido:

- Citologia aspirativa;
- Biópsia de fragmento com agulha (core biopsy);
- Biópsia por vácuo;
- Biópsia cirúrgica;

Final Assessment Categories

	Category	Management	Likelihood of cancer
0	Need additional imaging or prior examinations	Recall for additional imaging and/or await prior examinations	n/a
1	Negative	Routine screening	Essentially 0%
2	Benign	Routine screening	Essentially 0%
3	Probably Benign	Short interval-follow-up (6 month) or continued	>0 % but ≤ 2%
4	Suspicious	Tissue diagnosis	4a. low suspicion for malignancy (>2% to ≤ 10%) 4b. moderate suspicion for malignancy (>10% to ≤ 50%) 4c. high suspicion for malignancy (>50% to <95%)
5	Highly suggestive of malignancy	Tissue diagnosis	≥95%
6	Known biopsy-proven	Surgical excision when clinical appropriate	n/a

Mais recentemente:

- *Intact*™ BLES (Breast Lesion Excision System).

Intact™ BLES

Sistema composto por:

- Sonda de biópsia com cesto de captura contendo 5 filamentos que aplicam ondas de radiofrequência quando aberto;
  - 3 tamanhos de cesta disponíveis (APxT):
    - 12x20 mm;
    - 15x21 mm;
    - 20x25 mm.



- Unid aspiração.

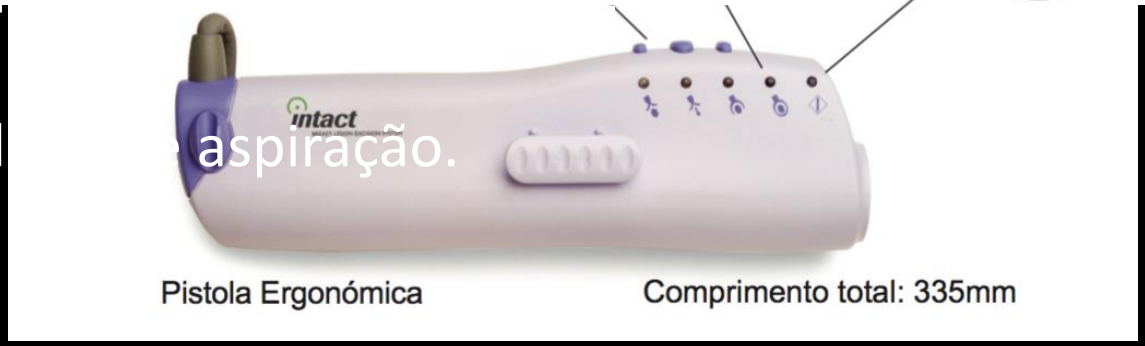

BLES – Técnica

- Identificação de lesão mamária com critérios adequados para resseção de modo a manter margem de segurança:
  - Distância do centro da lesão à pele e parede torácica ≥ 10-15 mm;
  - Distância do contorno da lesão à pele e parede torácica ≥ 6 mm;
  - Eixo APxT máximo de acordo com o tamanho da cesta.
- Administração de anestesia local (≈ 20 mL);
- Abordagem ecoguiada da lesão usando a sonda BLES e abertura do cesto.

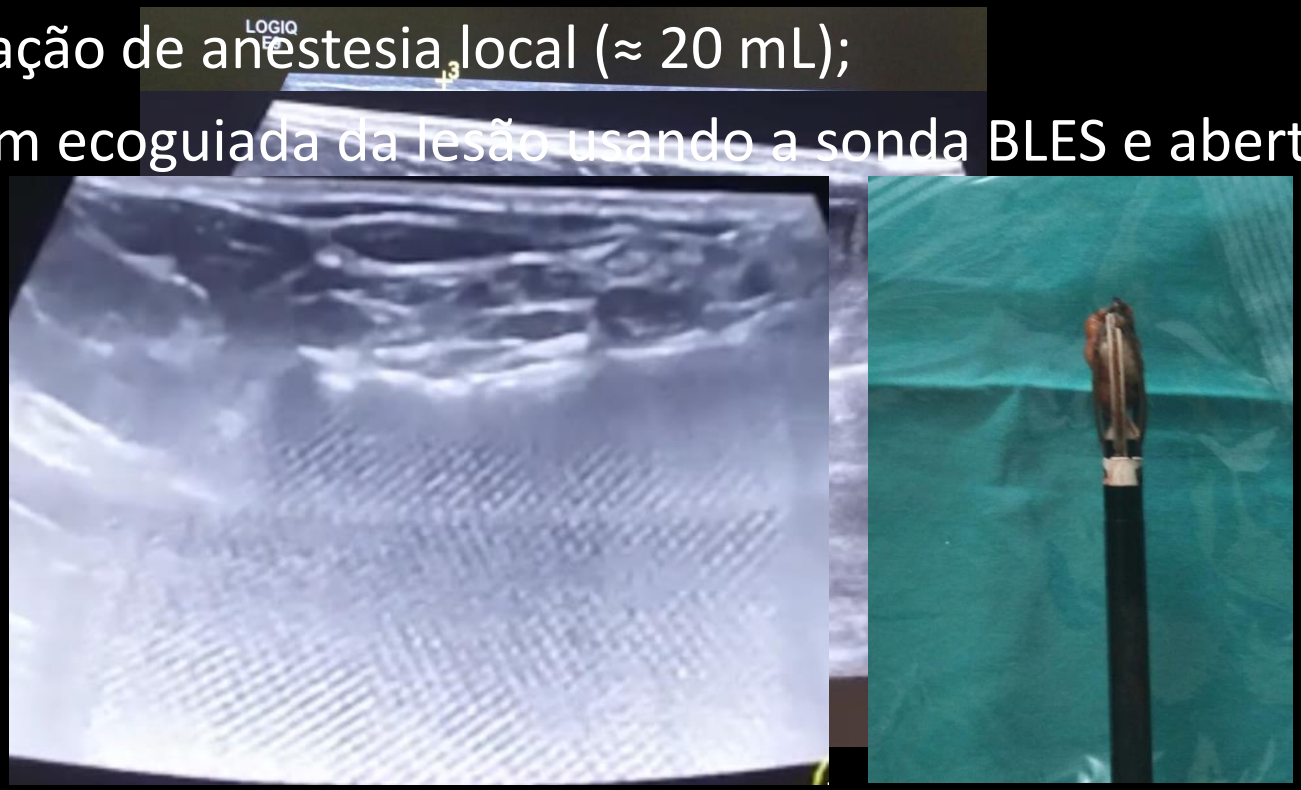

BLES – Indicações

Papel diagnóstico:

- Biópsia de lesões indeterminadas/pré-malignas

Vantagens

- Material obtido "em bloco" (arquitectura intacta para avaliação histológica);
- Minimamente invasivo;
- Rápido (< 30 min);
- Anestesia local;
- Cicatriz mínima;
- Baixa taxa de complicações.

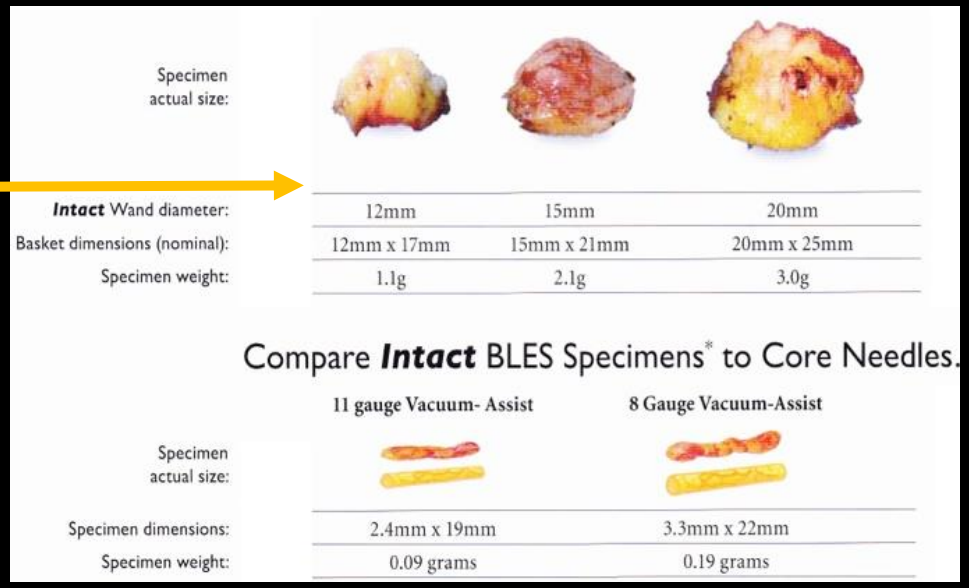

Specimen actual size:			
Intact Wand diameter:	12mm	15mm	20mm
Basket dimensions (nominal):	12mm x 17mm	15mm x 21mm	20mm x 25mm
Specimen weight:	1.1g	2.1g	3.0g

Compare ***Intact*** BLES Specimens* to Core Needles.

	11 gauge Vacuum- Assist	8 Gauge Vacuum-Assist
Specimen actual size:		
Specimen dimensions:	2.4mm x 19mm	3.3mm x 22mm
Specimen weight:	0.09 grams	0.19 grams

- Redução das taxas de sub-diagnóstico de CIS ou infiltrante (até 20% com biópsia por vácuo)

BLES – Indicações

Papel terapêutico:

- Mais recentemente a técnica BLES tem vindo a ser utilizado com fins terapêuticos em casos selecionados:
  - Lesões pré-malignas de pequenas dimensões com indicação para excisão:
    - ✓ Lesões proliferativas intraductais atipicas
      - Hiperplasia ductal atípica
      - Atipia epitelial plana
    - ✓ Neoplasias lobular:
      - Hiperplasia lobular atípica
      - Carcinoma lobular in situ
    - ✓ Tumores filóides
    - ✓ Lesões papilares
    - ✓ Cicatriz radial
    - ✓ Lesão esclerosante complexa
  - Lesões benignas em doentes jovens;

BLES – Indicações

Papel terapêutico:

	Allen et al (2011)	Seror et al (2012)	Razek et al (2013)	Rodriguez et al (2015)
Doentes	76	162	80	25
Tamanho	7,1 mm	8,1 mm	9 mm	6 mm
BI-RADS	3	≥2 (85%: 4)	3 e 4	***(Lesões pré-malignas)***
Resultado	30% Benigno 50% Pré-Maligno 20% Maligno	68% Benigno 10% Pré Maligno 22% Maligno	30% Benigno 50% Pré Maligno 20% Maligno	***2 CID infra-diagnosticados***
margem <1 mm ou M/US+	17% (0% benigno; 18% pré-maligno; 15,2% maligno)	-	11% (0% benigno; 7,5% pré-maligno) 37,5% maligno)	2 CID
Cirurgia	24% (80% malignas; **16% pré-malignas)**	27,7% (100% malignas; **56% pré-malignas)**	47,5% (100% malignas e **55% pré-malignas)**	12% (100% malignas; **4% pré-malignas)**
Lesão Residual	33,3% (42% malignas; 17% pré malignas)	69,5% (66,7% malignas; 77,8% pré-malignas)	16% (100% malignas)	66,7% (100% malignas)
Complicações	2 (desconforto e hematoma)	1 (hematoma)	3 (hematoma)	2 (desconforto e hematoma)

Estudos anteriores com resultados díspares:

- Redução da necessidade de cirurgia (nomeadamente das lesões pré-malignas)
- Existência de lesão residual!

BLES – Indicações

Papel terapêutico:

Vantagens

- Rápido (< 30 min);
- Anestesia local;
- Cicatriz mínima;
- Liberta tempo de BO.

Desvantagens

- Mobilidade das lesões;
- Limitado a lesões < 20 mm;
- Distância do contorno da lesão à pele e parede torácica ≥ 6 mm;
- CI: portadoras de pacemaker, grávidas;

BLES – Métodos

- Entre Março e Abril de 2017 foram realizados 5 procedimentos com o sistema *Intact™ Breast lesion excision system (BLES);*

- Os procedimentos foram realizados por dois radiologistas com pelo menos 20 anos de experiência em procedimentos de intervenção mamária.

BLES – Métodos

- Foram selecionadas doentes com lesões mamárias que cumprissem os critérios dimensionais e de distância à pele/parede torácica necessários para utilização da técnica;
    - Utilização de sonda de 15 mm (tamanho de cesta de 15x21 mm; APxT)
- Todas as lesões excisadas correspondiam a fibroadenomas confirmados por estudo citológico ou histológico anterior, com indicação para resseção por condicionarem dor mamária ou para efeitos estéticos.

BLES – Resultados

Foi avaliado o tamanho das lesões, número de vezes que a técnica foi utilizada para assegurar a inexistência de lesão residual e existência de complicações imediatas.

Doentes	5
Tamanho lesão (média)	8,6x12,4 mm (APxT)
Diagnóstico prévio	100% (fibroadenomas)
Agulha	100 % 15 mm (tamanho de cesta de 15x21 mm; APxT)
Técnica	100 % Ecografia (0% estereotaxia)
Lesão Residual	0% (procedimento repetido num dos casos para excisão de lesão residual)
Complicações	Sem complicações imediatas

BLES – Discussão

Doentes	5
Tamanho lesão (média)	8,6x12,4 mm (APxT)
Diagnóstico prévio	100% (fibroadenomas)
Agulha	100 % 15 mm (tamanho de cesta de 15x21 mm; APxT)
Técnica	100 % Ecografia (0% estereotaxia)
Lesão Residual	0% (procedimento repetido num dos casos para excisão de lesão residual)
Complicações	Sem complicações imediatas

Tamanho médio das lesões superior ao verificado em estudos anteriores

Necessidade de repetir o procedimento numa lesão lobulada de maiores dimensões (17 mm)

Não se verificaram complicações, tendo os procedimentos sido bem tolerados

Conclusões

- A técnica BLES permite a excisão em bloco de lesões benignas que cumpram os critérios dimensionais e morfológicos necessários à aplicação da técnica;

- A utilização da técnica permite a remoção de lesões condicionando alterações estéticas mínimas, facto particularmente importante quando aplicado em doentes jovens;

- Trata-se de um procedimento minimamente invasivo, relativamente rápido e sem necessidade de anestesia geral.

Conclusões

- Tem potencial de auxiliar na orientação de doentes com lesões indeterminadas/pré-malignas:
    - obtenção de quantidade de material que permite o diagnóstico histológico de malignidade, mesmo na presença de apenas pequenos focos de lesão tumoral;
    - a confirmação de se tratar de uma lesão benigna obvia a necessidade de intervenções subsequentes uma vez que as lesões são maioritariamente excisadas.

Referências

1. Naglaa Abdel Razek, Shady Elia Eshak, Hesham el Ghazaly, Omar Sherif Omar, Omar Zakarya Yousef, Mohamed Shaalan. Percutaneous breast lesion excision system (BLES): A new tool for complete closed excision of high risk lesions (Egyptian experience). The Egyptian Journal of Radiology and Nuclear Medicine (2013) 44, 383–389

2. Allen Steven D, Nerurkar Ashish, Querci Della RovereGuidabaldo U. The breast lesion excision system (BLES): a novel technique in the diagnostic and therapeutic management of small indeterminate breast lesions? Eur Radiol 2011. http://dx.doi.org/ 10.1007/s00330-010-2000-7.

3. Oscar Aparicio-Rodríguez et al.Tratamiento definitivo de las lesiones premalignas de la mama sin cirugía: la escisión percutánea Intact®-BLES. Revista de Senología y Patología Mamaria 2015. http://dx.doi.org/10.1016/j.senol.2015.07.006

4. Seror JY, Lesieur B, Scheuer-Niro B, Zerat L, Rouzier R, Uzan S. Predictive factors for complete excision and underestima- tion of one-pass en bloc excision of non-palpable breast lesions with the Intact® breast lesion excision system. Eur J Radiol. 2012;81:719-24.

5. Al-Harethee WA, Papanagiotou I, Grigoropoulos P, Filippakis GM, Zografos G. Breast Lesion Excision System – Intact®(B.L.E.S): A Novel Stereotactic Method of Biopsy Utilizing Radiofrequency for Suspicious Non- Palpable Mammographic Lesions. 33rd Annual San Antonio Breast Cancer Symposium, 2010, USA

Clínica Universitária de Radiologia

CHUC
CENTRO HOSPITALAR E UNIVERSITÁRIO DE COIMBRA

SISTEMA DE EXCISÃO DE LESÕES MAMÁRIAS BENIGNAS: A NOSSA EXPERIÊNCIA

Pedro Pissarra, Raquel Madaleno, Maria Conceição Sanches, Manuela Gonçalo, Filipe Caseiro Alves

X Jornadas Temáticas da SPRMN

Novembro de 2017